

scienceinfuse

ANTENNE DE FORMATION ET DE PROMOTION DU SECTEUR SCIENCES & TECHNOLOGIES

DOSSIER
ENSEIGNANT

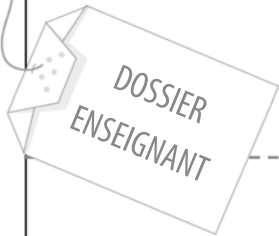


BIOLOGIE

Le système urinaire Dissection du rein

UCL

Scienceinfuse • Antenne de formation et de promotion du secteur sciences & technologies
rue des Wallons 72 L6.02.01 • 1348 Louvain-la-Neuve



Introduction

Dans ce kit, vous trouverez le matériel nécessaire pour réaliser la dissection du rein. Le dossier comprend également une série de photos légendées vous permettant de suivre pas à pas la dissection.

Matériel et réactifs

Matériel pour la dissection:

- 1 trousse de dissection
- 1 plaque de dissection
- Un rein de porc (*les reins ne sont pas fournis dans le kit*)

Ressources

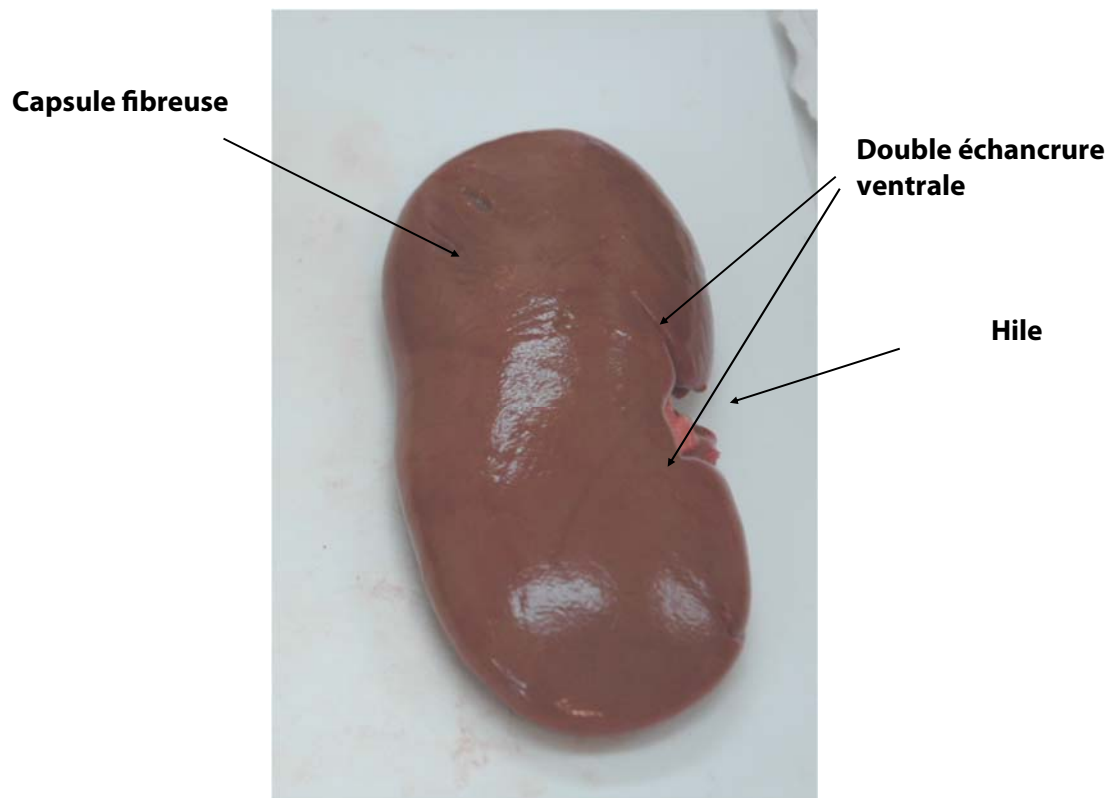
Ce dossier a été réalisé sur base des documents suivants :

- Académie de Montpellier, STI-Biotechnologies, *TP Dissection du rein de porc*. En ligne <http://biotechnologie.ac-montpellier.fr>, consulté le 04 février 2014.

Dissection du rein

1. Observation des caractéristiques morphologiques externes du rein

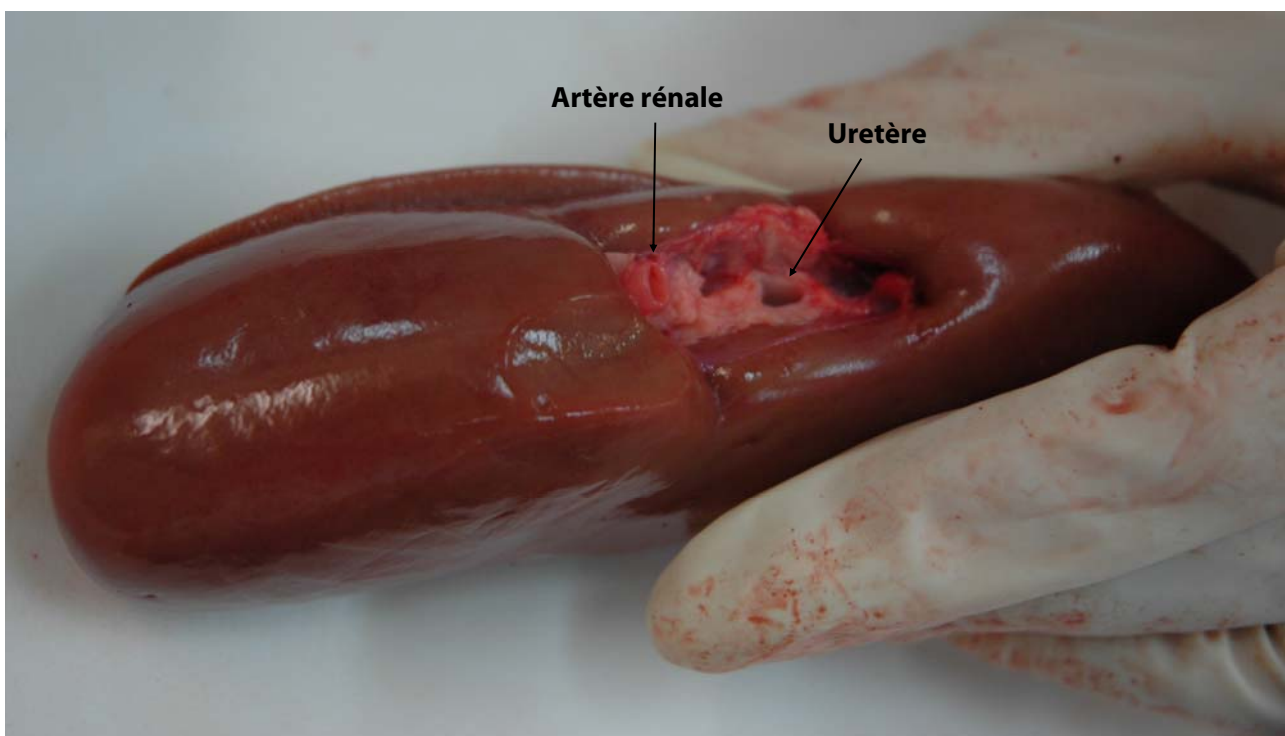
1. Prendre le rein de porc et le placer sur la plaque de dissection.
2. Sur le rein, ici posé sur sa face dorsale, on peut repérer et identifier les structures suivantes :
 - le hile
 - la capsule fibreuse entourant le rein
 - la double échancrure ventrale



Le rein du porc et celui de l'homme sont fort proches. Celui de l'homme est légèrement plus grand et plus bombé que celui du porc. Il est souvent difficile de distinguer le rein gauche et le rein droit.

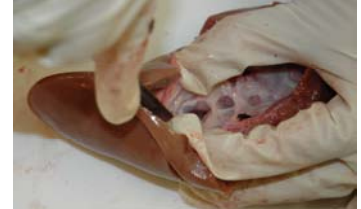3. Soulever le rein.

On peut observer au niveau du hile l'orifice de l'**uretère**, canal blanc et flasque. On peut également observer l'orifice de l'**artère rénale** qui reste béant à cause des nombreuses fibres musculaires et élastiques. Il est plus difficile de distinguer les veines, avec leur paroi plus mince et moins fibreuse.



2. Observation et identification des structures internes du rein

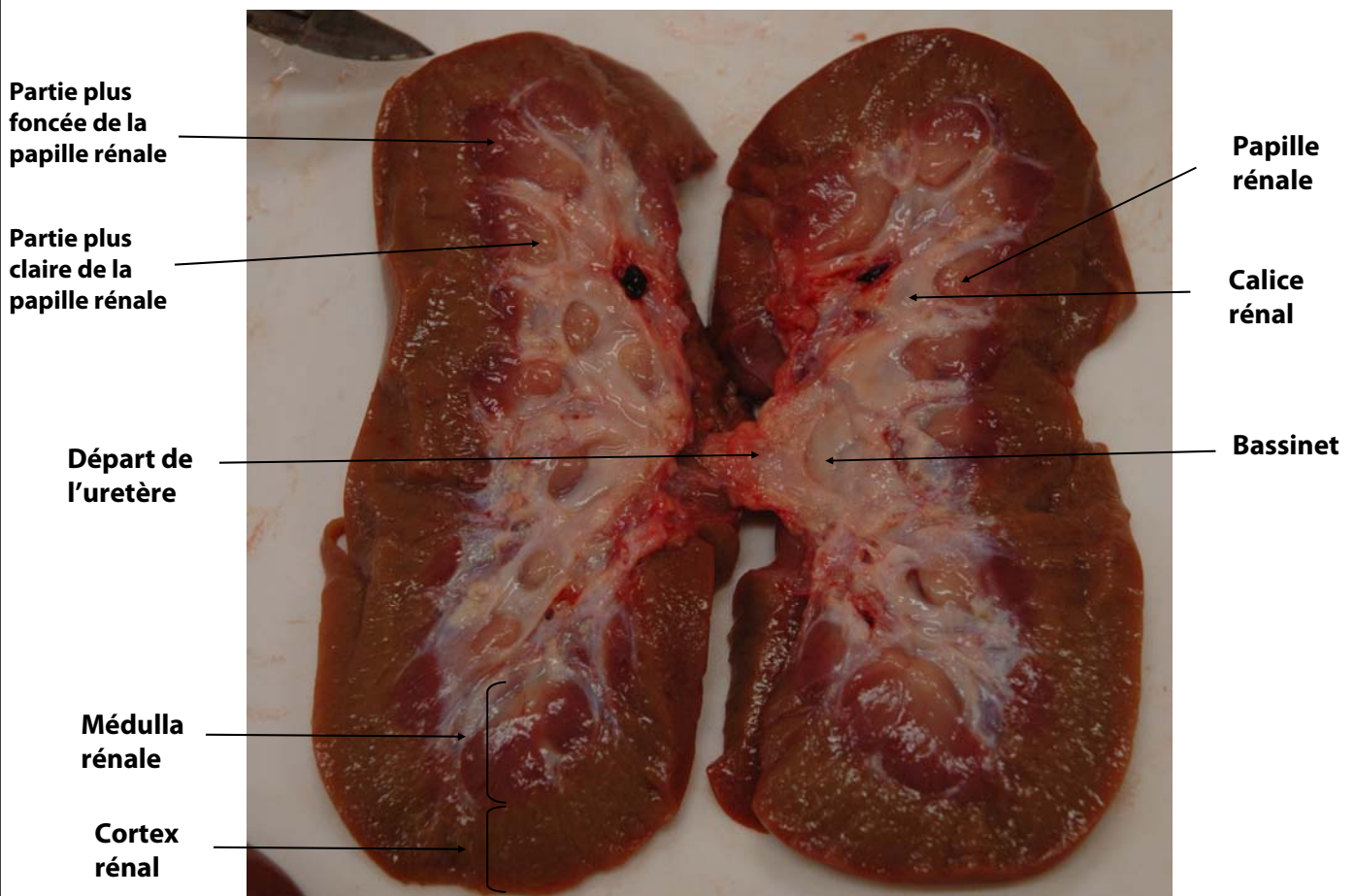1. A l'aide du scalpel, couper de manière longitudinale le rein en passant par le milieu de l'organe.



2. Déposer les 2 parties sur la planche de dissection. On peut repérer et identifier les structures suivantes :

- le cortex rénal, partie plus foncée car fortement vascularisée
- la médulla rénale, contenant les papilles rénales ou urinaires
- le bassinet, qui communique avec l'uretère
- le départ de l'uretère

Dans la partie plus claire, des papilles rénales se trouvent les anses de Henlé des néphrons. Cette partie est également moins vascularisée.



3. Observation du rein sur une maquette

